

Bildanalyse und Visualisierung für die Planung von Nasennebenhöhlen-Operationen

Dörte Apelt¹, Bernhard Preim², Horst K. Hahn¹ und Gero Strauß³

¹MeVis – Centrum für Medizinische Diagnosesysteme und Visualisierung,
Universitätsallee 29, 28359 Bremen

²Institut für Simulation und Graphik, Otto-von-Guericke-Universität Magdeburg,
Universitätsplatz 2, 39106 Magdeburg

³Klinik und Poliklinik für HNO-Heilkunde, Universität Leipzig
Liebigstraße 18a, 04103 Leipzig
Email: apelt@mevis.de

Zusammenfassung. Bei endoskopischen Eingriffen an den Nasennebenhöhlen kann die Operationsplanung durch eine patientenindividuelle Aufbereitung der CT-Daten mit Segmentierungsmethoden und eine interaktive Visualisierung der relevanten Objekte unterstützt werden. In diesem Beitrag wird eine Vorgehensweise zur Segmentierung der Knochen und Weichteile der NNH vorgestellt.

1 Problemstellung

Chirurgische Eingriffe an den Nasennebenhöhlen (NNH) werden häufig durchgeführt, wobei endoskopische Techniken überwiegen. Meist erfolgt die Planung nur grob anhand von CT-Daten, so dass viele Entscheidungen erst intraoperativ getroffen werden können. Insbesondere bei komplizierten Eingriffen, wie der Entfernung von Tumoren, sollen durch eine patientenindividuelle computergestützte Operationsplanung und Navigation die Sicherheit des Eingriffs erhöht und dessen Dauer verkürzt werden. Mögliche Komplikationen ergeben sich aus der Nähe der Nasennebenhöhlen zu den Sehnerven und aus ihrer Beteiligung am Aufbau der Augenhöhlen und der Schädelbasis. Für die Planung ist eine Visualisierung der einzelnen Strukturen der Nasennebenhöhlen, ihrer anatomischen Landmarken – sofern diese nicht in früheren Eingriffen entfernt wurden –, der Weichteile und der Sehnerven von Nutzen [1]. Ein Segmentierungsverfahren, das die Bestimmung dieser Strukturen ermöglicht, wird in diesem Beitrag thematisiert.

Anatomisch werden vier Nasennebenhöhlen unterschieden: Siebbein-, Keilbein-, Stirnbein- und Kieferhöhle. Unter diesen Höhlen besitzt das Siebbein den kompliziertesten Aufbau. Es besteht aus einer Vielzahl irregulär angeordneter Knochenlamellen mit einer Dicke von durchschnittlich 0.3 mm und stellt sich im CT nur schwach dar. Abbildung 1 zeigt vier CT-Aufnahmen verschiedener Patienten. Die Lage des Siebbeins ist in Abb. 1 a durch eine Ellipse gekennzeichnet. Erkennbar ist außerdem die Variabilität der Strukturen und ihrer Umgebung in Abhängigkeit vom Patienten und seiner Erkrankung.

Bislang war keine Segmentierungslösung bekannt, die über die Verwendung von Schwellwertverfahren und von Mitteln der manuellen Segmentierung der Nasennebenhöhlen hinausging. Insbesondere gab es noch keinen Ansatz, der durchgängig die Aufbereitung patientenindividueller Daten im NNH-Bereich unterstützt. Daher wurde ein Verfahren zur Segmentierung der Nasennebenhöhlen entwickelt und implementiert, das keine Annahmen über die Form der Objekte trifft und damit zur Erfassung sämtlicher anatomischer und pathologischer Variationen geeignet ist.

2 Material und Methode

Verschiedene Segmentierungsverfahren, wie Schwellwertverfahren, Clusteranalyse, RegionGrowing und Wasserscheidentransformation, wurden hinsichtlich ihrer Eignung für die Segmentierung des Siebbeins und der Weichteile untersucht. Dabei wurde die Dimensionalität der Daten (3D) stets berücksichtigt.

Gegenstand der Untersuchung waren 7 CT-Datensätze der Klinik und Poliklinik für HNO-Heilkunde der Universität Leipzig, bei denen sehr unterschiedliche anatomische und pathologische Verhältnisse vorlagen. Die Auflösung der Bilder lag zwischen $0.275 \times 0.275 \times 1.000 \text{ mm}^3$ und $0.447 \times 0.447 \times 1.000 \text{ mm}^3$.

Segmentiert wurden die Begrenzungen der Hohlräume, nicht die Hohlräume selbst. Dieses Vorgehen erlaubt eine realitätsnahe Darstellung der segmentierten Strukturen im Dreidimensionalen sowie eine Abschätzung der Knochendicken (Abb. 2).

Eine Abgrenzung der Siebbeinstrukturen von den benachbarten Weichteilen und Knochen war aufgrund von Partialvolumeneffekten und sich überlagernden Hounsfield-Wertebereichen schwierig. Deshalb wurden Konturbarrieren genutzt: Der Anwender gibt auf selbst gewählten Schichten eines Datensatzes Konturen (Freihand, Polygonzug, Rechteck, Kreis oder LiveWire) vor, die das zu segmentierende Objekt grob umschließen. Ein Einzeichnen der Konturen ist nur auf jeder zweiten bis zehnten Schicht erforderlich. Die dazwischen liegenden Konturen werden durch Interpolation ermittelt. Dabei entsteht ein Volume of Interest (VOI), auf dem die weiteren Arbeitsschritte ausgeführt werden.

Für die eigentliche Segmentierung war die Wasserscheidentransformation aufgrund ihrer Schnelligkeit und der hohen Ergebnisreproduzierbarkeit das Verfahren der Wahl. Überdies ermöglichte sie eine individuelle Anpassung des Ergebnisses durch Nutzerinteraktionen. Verwendet wurde die IWT (Interactive Watershed Transform) nach [2], bei der eine hierarchische Wasserscheidentransformation durchgeführt und anschließend eine benutzergesteuerte Definition von Objektzugehörigkeiten durch das Setzen von Markern und durch das Anpassen weiterer Parameter, wie der Rauschtoleranz, realisiert wird. Ausgeführt wird das Verfahren auf dem Intensitätsbild, wobei wahlweise ein Höhen- oder Tiefenbild als Eingabe fungiert. Letzteres wird zur Segmentierung der knöchernen Strukturen benutzt. Für die Weichteilsegmentierung wurde die IWT so erweitert, dass sie auf ein Intervall eingeschränkt werden kann. Dadurch wird gewährleistet,

Abb. 1. Variationen des Siebbeins – in (a) durch eine gelbe Ellipse gekennzeichnet; (a) und (c) belüftet, (b) unbelüftet, (d) teilweise belüftet


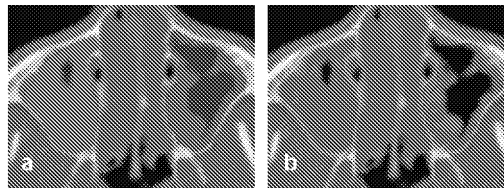


Abb. 2. (a) Hohlraum der Kieferhöhle, (b) knöcherne Begrenzung des Hohlraumes



dass nur der relevante Grauwertbereich, welcher zwischen dem von Knochen und belüfteten Regionen liegt, Eingang in die Segmentierung findet.

Da die dünnen Knochenwände der NNH im Segmentierungsergebnis oftmals deutlich zu dick waren, wurde bei Bedarf eine Nachbearbeitung mit morphologischen Operatoren (Erosion, Closing) durchgeführt.

Eine Zusammenfassung der Arbeitsschritte ist in Abb. 4 schematisch und in Abb. 3 anhand eines Beispiels für die Siebbeinsegmentierung dargestellt.

3 Ergebnisse

Die Segmentierung der Nasennebenhöhlen, Sehnerven und Weichteile erfolgte bei allen Datensätzen mit einer Dauer von unter einer Stunde. In allen Fällen konnten die für die Planung relevanten Strukturen nahezu vollständig erfasst werden. Mitunter wurden jedoch sehr dünne Knochen nicht erkannt oder fanden

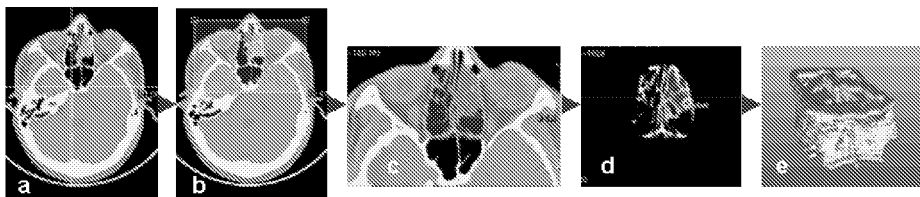
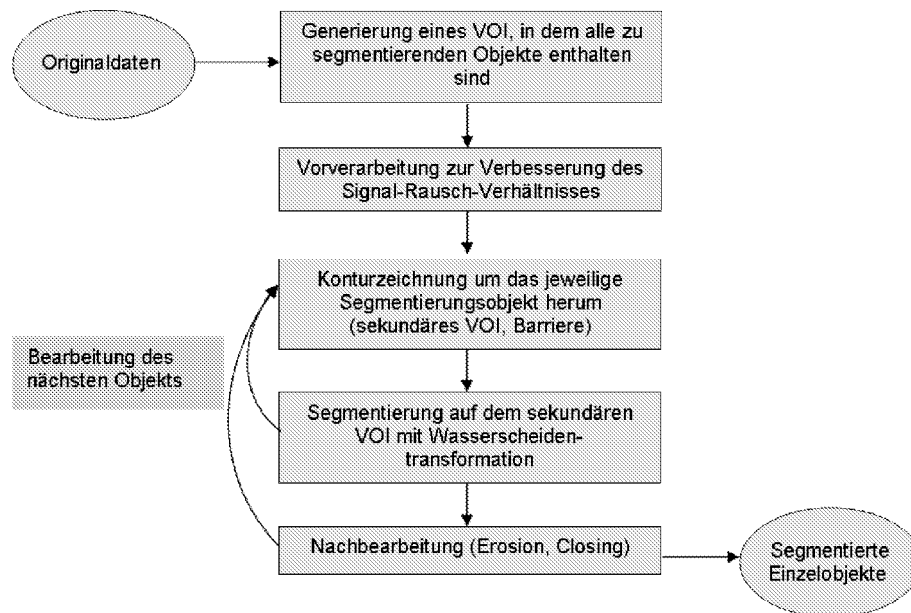


Abb. 3. Segmentierung eines Objekts (Siebbein): (a) Originaldaten, (b) VOI, das alle relevanten Objekte enthält, (c) sekundäres VOI mit einem Objekt, (d) IWT, (e) Ergebnis im 3D

Abb. 4. Schematische Darstellung der Vorgehensweise bei der Bildanalyse der NNH

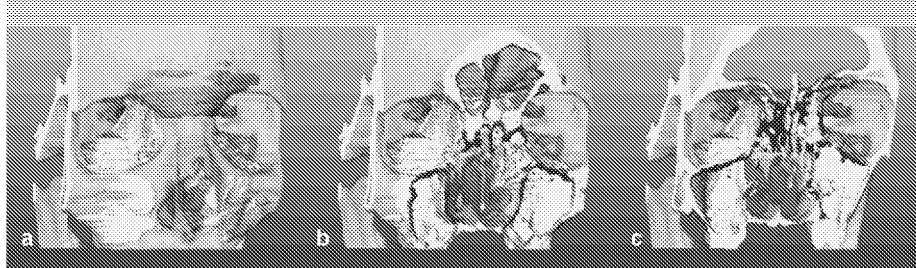

nur bei einem Schwellwert, der eine Verdickung der stärkeren Knochen bewirkt, Eingang in das Segmentierungsergebnis.

In der Betrachtung der verschiedenen Datensätze zeigte sich eine starke Abhängigkeit des Verarbeitungsaufwands, hauptsächlich bei der Erzeugung der Konturbarrieren, von den vorliegenden CT-Daten in Bezug auf die anatomischen und pathologischen Gegebenheiten. Dies war vor allem der Fall, wenn die Hounsfield-Werte der Knochen mit denen umgebender Weichteile fast identisch waren. Hier war eine möglichst exakte manuelle Abgrenzung durch die Barrieren erforderlich.

Für die Bildanalyse wurde unter Verwendung der Bildverarbeitungs- und Visualisierungsplattform ILAB4 (MeVis, Bremen) die Applikation RHINOVISION implementiert, deren Zielgruppe in erster Linie Radiologen sind. In ihr lassen sich alle Arbeitsschritte beginnend beim Einlesen der DICOM-Daten, über die Vorverarbeitung, Barrierengenerierung, Segmentierung und Nachbearbeitung bis hin zum Speichern der einzelnen Ergebnisse ausführen. Jeder Schritt kann in drei orthogonalen 2D-Ansichten (axial, sagittal, koronal) der Daten verfolgt und durchgeführt werden. Für die Segmentierung jedes Objekts sind vom Anwender Konturbarrieren zu erzeugen und eine Wasserscheidentransformation durchzuführen. Die Segmentierungsobjekte können einzeln oder gruppiert abgespeichert werden, so dass sie auch einzeln bzw. gruppiert visualisiert und modifiziert werden können. RHINOVISION wurde im Juni 2003 bei den Kooperationspartnern in Leipzig installiert und befindet sich dort in einer ersten klinischen Evaluierungsphase.

Abb. 5. Darstellung der segmentierten NNH und Sehnerven im INTERVENTIONPLANNER, in (b) und (c) mit jeweils einer Schnittebene; zusätzlich ist der Schädel eingeblendet



Zur Darstellung der segmentierten Objekte ist eine Anbindung an den INTERVENTIONPLANNER, MeVis [3] realisiert worden. Dadurch ist eine selektive Darstellung der segmentierten Strukturen im 2D und 3D möglich. Abb. 5 zeigt die Knochenstrukturen der NNH und den Sehnerv in verschiedenen Farben zusammen mit den volumengerenderten Originaldaten. Zudem können Methoden der Vermessung und des Clippings genutzt werden. Insbesondere Abstandsbestimmungen zwischen zu entfernenden Strukturen und Risikostrukturen, wie dem Sehnerv, sind hilfreich für die Operationsplanung.

4 Diskussion

Mit dem beschriebenen Verfahren – der Kopplung einer interaktiven Barrierengenerierung mit einer (intervallbasierten) Wasserscheidentransformation – ist eine Segmentierung der Strukturen der Nasennebenhöhlen möglich. Dabei können sowohl die Knochenstrukturen als auch die Weichteile und Nerven erfasst werden. Der größte Zeit- und Interaktionsaufwand besteht für das Erzeugen der Konturbarrieren. Eine Automatisierung der dazu notwendigen Arbeitsschritte ist geplant.

Da keine Vorannahmen über Form und Lage der Objekte getroffen werden, lässt sich das Segmentierungsvorgehen auch auf andere Strukturen übertragen. Beispielsweise stellen die Strukturen im Felsenbein des Ohres und speziell der Cochlea (Gehörschnecke) bzgl. der Bereichseingrenzung und Partialvolumeneffekte eine ähnliche Herausforderung wie die Nasennebenhöhlen dar.

Literaturverzeichnis

1. Koitschev A, Baumann I, Remy CT, Dammann F: Rationelle CT-Diagnostik vor Operationen an den Nasennebenhöhlen. HNO 50: 217-222; Springer 2002.
2. Hahn HK, Peitgen HO: IWT –Interactive Watershed Transform: A hierarchical method for efficient interactive and automated segmentation of multidimensional grayscale images. Medical Imaging, Proc. of SPIE 5032: 643-653, San Diego, 2003.
3. Preim B, et al.: Visualisierungs- und Interaktionstechniken für die Planung lokaler Therapien. Simulation und Visualisierung: 237-248, SCS 2003.